低リン血症性くる病とは？

inozyme pharma
BioMarin Pharmaceutical Inc.
の完全子会社

次の特徴がみられる場合は、

放射線学的所見

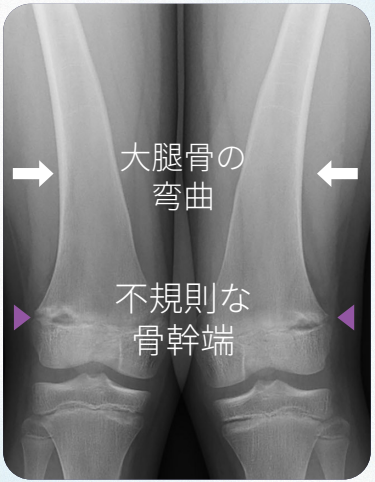

＋

生化学検査所見

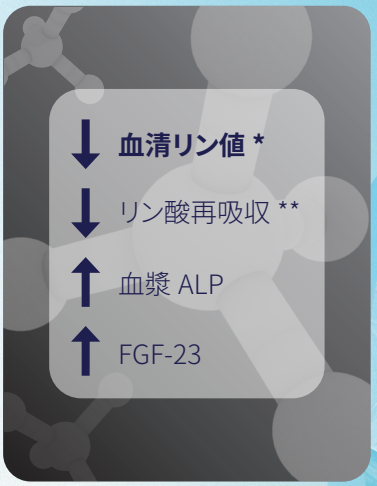

＝

以下の可能性があります

A utosomal
R ecessive
H ypophosphatemic
R ickets
2 Type 2

（常染色体潜性低リン血症性くる病 2 型）

常染色体潜性低リン血症性くる病 2 型（ARHR2）は、
ENPP1 欠損症としても知られており、*ENPP1* 遺伝子の変異によって
引き起こされるまれな石灰化疾患です。X 染色体連鎖性低リン血症性くる病（XLH）の
患者さんと同様に、ARHR2 の患者さんでは通常、骨変形、低身長、骨および関節の疼痛および
硬直、くる病／骨軟化の放射線学的所見、ならびに尿中リン喪失を伴う低リン血症が認められます。

* 年齢で調整した基準値を下回る空腹時血清リン値。** 尿細管最大リン酸再吸収／糸球体濾過率。
ALP：アルカリホスファターゼ、FGF-23：線維芽細胞増殖因子 23、XLH：X 染色体連鎖性低リン血症性くる病。

© 2025 Inozyme Pharma, Inc. 無断複写・転載を禁ず。

ARHR2 の診断経路

inozyme pharma
BioMarin Pharmaceutical Inc.
の完全子会社

よく見られる徴候／症状

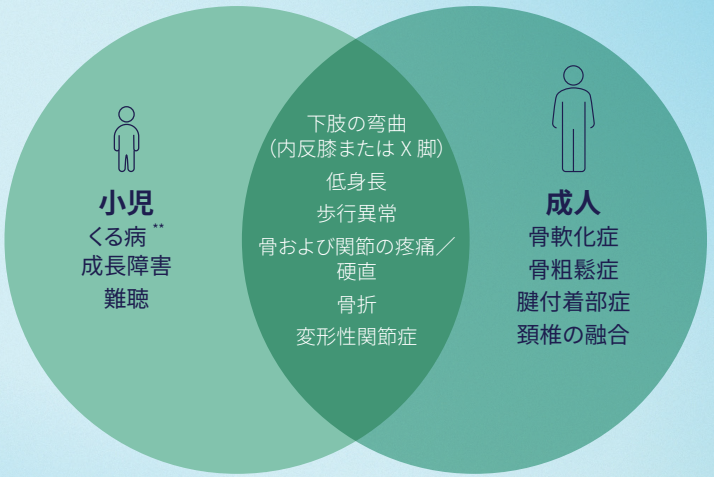

考えられる鑑別診断としては、PHEX 陰性 X 染色体連鎖性低リン血症、腫瘍による後縦靭帯骨化症（OPLL）を伴わない腫瘍性骨軟化症（TIO）、びまん性特発性骨増殖症（DISH）などがあります

検査の適応

FGF23 仲介性リン酸喪失を伴う *
低リン血症

または

動脈、心臓、関節、または靭帯における
異所性石灰化

または

乳児心血管疾患の
患者における病歴または家族歴

ENPP1 の遺伝子検査

* 年齢で調整した基準値を下回る空腹時血清リン値、尿中リン高値または TmP/GFR 低値、および FGF-23 の不適切な上昇を伴います。FGF-23：線維芽細胞増殖因子 23、TmP/GFR：尿細管最大リン酸再吸収／糸球体濾過率。** 骨幹端部の毛ばだち、拡大、杯状陥凹などの成長板の異常を特徴とします。

参考文献：1. Boyce AM, et al. *Curr Osteoporos Rep*. 2020;18(3):232–241. **2.** Levy-Litan V, et al. *Am J Hum Genet*. 2010;86(2):273–278. **3.** Haffner D, et al. *Nat Rev Nephrol*. 2019;15(7):435–455. **4.** Ferreira CR, et al. *J Bone Miner Res*. 2021;36(11):2193–2202. **5.** Höppner J, et al. *Bone*. 2021;153:116111. **6.** Choe Y, et al. *Front Endocrinol (Lausanne)*. 2022;29:911672. **7.** Lorenz-Depiereux B, et al. *Am J Hum Genet*. 2010;86(2):267–272. **8.** Kotwal A, et al. *J Bone Miner Res*. 2020;35(4):662–670. **9.** Ferreira CR, et al. *J Bone Miner Res*. 2022;37(3):494–504. **10.** Thumbigere-Math V, et al. *J Dent Res*. 2018;97(4):432–441. 11. Kato H, et al. *J Bone Miner Res*. 2022;37(6):1125–1135. **12.** Edouard T, Linglart A. Arch Pediatr. 2024;4S1:4S27–4S32. **13.** Ferreira CR, et al. *JBMR Plus*. 2025;9(5):ziaf019.

© 2025 Inozyme Pharma, Inc. 無断複写・転載を禁ず。